

Niestandardowe zastosowanie systemu Invisalign First w leczeniu zgryzu krzyżowego całkowitego powstałego na tle bocznego czynnościowego przesunięcia żuchwy – opis przypadku

Unconventional usage of the Invisalign First system in treating a complete crossbite due to a lateral functional mandibular shift - a case report

Elżbieta Biega¹ **A****B****C****D****E****F**
Katarzyna Becker¹ **A****B****C****D****E**
Karolina Czaniecka¹ **A****B****C****D**

Wkład autorów: **A** Plan badań **B** Zbieranie danych **C** Analiza statystyczna **D** Interpretacja danych **E** Redagowanie pracy **F** Wyszukiwanie piśmiennictwa

Authors' Contribution: **A** Study design **B** Data Collection **C** Statistical Analysis **D** Data Interpretation **E** Manuscript Preparation **F** Literature Search

¹ Prywatna praktyka
Private practice

Streszczenie

Zdiagnozowanie u dziecka zgryzu krzyżowego wymaga podjęcia wczesnego leczenia. Boczne czynnościowe przesunięcie żuchwy powstaje wskutek dysproporcji szerokości łuków zębowych. Najczęściej prawidłowej szerokości żuchwa towarzyszy zwężeniu szczęki. Żuchwa zbacza w ostatniej fazie przywodzenia w jedną stronę, napotykać pierwszy kontakt okluzyjny najczęściej w okolicy mlecznych kłów. Wyeliminowanie dysproporcji szerokości łuków zębowych pozwala na dalszy, niezakłócony rozwój podstaw szczękowych. **Cel.** Celem opisu przypadku jest przedstawienie możliwości leczenia

Abstract

Diagnosing a crossbite in a child requires early intervention. A lateral functional mandibular shift is a result of a disproportion in the widths of dental arches. A correct mandibular width usually accompanies the maxillary narrowing. The mandible shifts laterally during the last stage of adduction to one side, experiencing the first occlusal contact usually in the area of deciduous canines. Correcting the disproportionate arches allows further undisturbed growth and development of maxillary bases. **Aim.** The aim of the case report is to present a possibility of early orthodontic

Adres do korespondencji/*Correspondence address:*

Elżbieta Biega

Ortodoncja Becker, Poliklinika Stomatologiczna "Pod Szyndzielnią", Bielsko-Biała

email: ela.biega@gmail.com



Copyright: © 2005 Polish Orthodontic Society. This is an Open Access journal, all articles are distributed under the terms of the Creative Commons Attribution-NonCommercial-ShareAlike 4.0 International (CC BY-NC-SA 4.0) License (<http://creativecommons.org/licenses/by-nc-sa/4.0/>), allowing third parties to copy and redistribute the material in any medium or format and to remix, transform, and build upon the material, provided the original work is properly cited and states its license.

Unconventional usage of the Invisalign First system in treating a complete crossbite due to a lateral...

wczesnego zgryzu krzyżowego pochodzenia czynnościowego u pacjentów z uzębieniem mlecznym przy użyciu systemu Invisalign First. **Materiał i metody.** U 5-letniej pacjentki zdiagnozowano zgryz krzyżowy całkowity lewostronny, powstały w wyniku bocznego czynnościowego przesunięcia żuchwy. **Opis przypadku.** Pacjentka była leczona systemem Invisalign First. Pomimo wczesnego wykrycia wady stwierdzono wtórne do asymetrycznego ruchu przywodzenia żuchwy przemieszczenie zębów mlecznych, skutkujące zmianą kształtu łuku dolnego. Najczęściej stosowane w takim przypadku leczenie przez poprzeczną rozbudowę szczęki nie przyniosłoby oczekiwanej poprawy relacji łuków zębowych, dlatego zdecydowano o zastosowaniu leczenia systemem Invisalign, które pozwoliło na przywrócenie prawidłowej i stabilnej relacji szczęki i żuchwy. **Podsumowanie.** Zastosowana metoda leczenia pozwoliła uzyskać prawidłowe stosunki górnego i dolnego łuku zębowego oraz wyeliminować boczne czynnościowe przesunięcie żuchwy. Możliwość cyfrowego zaplanowania aparatu na podstawie skanów uzębienia, oraz attachmenty będące częścią systemu Invisalign, pozwoliły na uniknięcie trudności związanych ze słabą współpracą pacjenta oraz z utrzymaniem aparatów ruchomych na zębach mlecznych. **(Biega E, Becker K, Czaniecka K. Niestandardowe zastosowanie systemu Invisalign First w leczeniu zgryzu krzyżowego całkowitego powstałego na tle bocznego czynnościowego przesunięcia żuchwy. Opis przypadku. Forum Ortod 2021; 17 (1): 50-63).**

Nadesłano: 18.10.2020

Przyjęto do druku: 31.03.2021

<https://doi.org/10.5114/for.2021.105081>

Słowa kluczowe: leczenie wczesne, zgryz krzyżowy całkowity, boczne czynnościowe przemieszczenie żuchwy, Invisalign First

Wstęp

Norma zgryzowa, zarówno w uzębieniu mlecznym jak i stałym, obejmuje kontakt guzków policzkowych dolnych zębów bocznych z bruzdą centralną górnych zębów bocznych. Zaburzenia w tych relacjach są klasyfikowane jako poprzeczne wady zgryzu. Stanowią one około 12–14% wszystkich wad zgryzu (1). Należący do tej grupy zgryz krzyżowy może być pochodzenia zębowego, szkieletowego lub czynnościowego, wynikającego z bocznego czynnościowego przesunięcia żuchwy.

Zgryz krzyżowy całkowity jest jedną z często obserwowanych wad zgryzu w uzębieniu mlecznym i wczesnym mieszanym (2). Jego przyczyną jest dysproporcja szerokości łuków zębowych, najczęściej obejmująca zwężenie szczęki (3, 4). Zdiagnozowanie zgryzu krzyżowego u pacjenta w uzębieniu mlecznym lub wczesnym mieszanym jest wskazaniem do rozpoczęcia leczenia interceptywnego, które ma

treatment of a functional unilateral crossbite in patients with deciduous dentition using the Invisalign First System. **Material and methods.** A 5-year-old female patient was diagnosed with a complete unilateral crossbite on the left, due to a lateral functional mandibular shift. **Case report.** The patient was treated using the Invisalign First system. Despite early detection of this malocclusion, a deciduous dentition shift secondary to the mandibular asymmetric closure path, leading to a changed shape of the lower arch, was diagnosed. Treatment involving transverse maxillary expansion that is the most commonly applied in such cases would not effectively correct and restore the proper relationship of dental arches. Therefore, a decision was made to apply treatment with the Invisalign First System as it would allow to restore normal and stable relations between the maxilla and mandible. **Summary.** The applied treatment method restored proper relationships of the upper and lower dental arches and eliminated the lateral functional mandibular shift. The ability to digitally plan the appliance based on the dentition scans, and the attachments that are part of the Invisalign system, made it possible to eliminate problems associated with poor patient's compliance and the maintenance of removable appliances on deciduous teeth. **(Biega E, Becker K, Czaniecka K. Unconventional usage of the Invisalign First system in treating a complete crossbite due to a lateral functional mandibular shift - a case report. Orthod Forum 2021; 17 (1): 50-63).**

Received: 18.10.2020

Accepted: 31.03.2021

<https://doi.org/10.5114/for.2021.105081>

Key words: early treatment, complete crossbite, lateral functional mandibular shift, Invisalign First

Introduction

In both deciduous and permanent dentition, the occlusal norm includes contact between the buccal cusps of mandibular lateral teeth and the central groove of lateral maxillary teeth. Abnormalities in these relationships are classified as transverse malocclusions. They account for approximately 12–14% of all malocclusions (1). Crossbite belongs to this group, and it may be of dental, skeletal or functional origin, resulting from a lateral functional shift of the mandible.

Complete crossbite is one of the frequently observed malocclusions in deciduous and early mixed dentition (2). Its cause is a disproportion in the dental arches' width, most often involving a maxillary narrowing (3, 4). Diagnosis of crossbite in a patient with the deciduous or early mixed dentition is an indication to start interceptive treatment to enable further correct and symmetrical development of the

na celu umożliwienie dalszego prawidłowego oraz symetrycznego rozwoju szczęk (5, 6, 7). W tym celu można zastosować zarówno zdejmowane, jak i stałe aparaty ortodontyczne (2, 4, 6–10).

Cel

Celem pracy jest przedstawienie możliwości leczenia wczesnego zgryzu krzyżowego bocznego towarzyszącego bocz-nemu czynnościowemu przesunięciu żuchwy za pomocą systemu alignerów Invisalign First. Skuteczne leczenie tego typu zaburzeń wymaga całodobowego użytkowania aparatu, co jest dużym wyzwaniem w przypadku tradycyjnych rozwiązań. Nakładki dzięki swoim niewielkim rozmiarom i dużemu komfortowi użytkowania są w tym przypadku dobrą alternatywą.

Opis przypadku

Do gabinetu zgłosiła się 5-letnia pacjentka z powodu zaobserwowanej asymetrii w kształcie łuków zębowych. W oparciu o badanie podmiotowe stwierdzono brak chorób ogólnych, pacjentka nie była wcześniej leczona ortodontycznie. Na podstawie wywiadu oraz badania pacjentki nie stwierdzono dysfunkcji ani parafunkcji, w tym dysfunkcji oddychania. Mama pacjentki przyznała natomiast, że dziecko często śpi na prawej stronie, co mogło przyczynić się do powstania wady.

Na podstawie badania zewnątrzustnego stwierdzono profil wypukły, transfrontalny, skośny do tyłu oraz nieznacznie zwiększony kąt nosowo-wargowy o wartości 114 stopni. W badaniu en face odnotowano asymetrię twarzy spowodowaną odchyleniem punktu pogonion w stronę lewą, w odniesieniu do linii strzałkowej pośrodkowej, oraz wypuklenie wargi dolnej po stronie lewej (Ryc. 1).

W badaniu wewnątrzustnym zaobserwowano pełne uzębienie mleczne z obecnymi tremami w łuku górnym i dolnym, zgryz krzyżowy całkowity lewostronny (Ryc. 2). Występowała zgodność górnej linii pośrodkowej z linią pośrodkową twarzy. W zwarciu nawykowym linia pośrodkowa w żuchwie była przesunięta o 2,5 mm w stronę lewą w stosunku do linii pośrodkowej w szczęce, natomiast w zakresie drugich zębów trzonowych mlecznych występowała I klasa Bauma po stronie prawej oraz tendencja do klasy II po stronie lewej. Badanie ruchu przywodzenia żuchwy wykazało jego odchylenie w stronę lewą po pierwszym kontakcie zwarciovym w zakresie zębów 63, 73. Stwierdzono dodatni wynik testu czynnościowego. W pozycji spoczynkowej żuchwy dochodziło do wyrównania linii pośrodkowych.

Wykonanie u pacjentki zdjęcia pantomograficznego zaplanowano po ukończeniu przez nią 6. roku życia, kiedy widoczne będą zawiązki wszystkich zębów stałych (poza trzecimi zębami trzonowymi).

Na podstawie analizy cyfrowych modeli uzębienia pacjentki określono przednią szerokość (odległość pomiędzy

żaws (5, 6, 7). Both removable and fixed orthodontic appliances can be used for this purpose (2, 4, 6–10).

Aim

This study aims to present treatment options for early lateral crossbite accompanying a lateral functional mandibular shift using the Invisalign First aligner system. Successful treatment of such abnormalities requires round-the-clock use of an appliance, which poses a challenge with traditional solutions. Aligners are a good alternative in this case due to their small size and high comfort of use.

Case report

A 5-year-old female patient presented at our medical office due to observed asymmetry in the shape of dental arches. The physical examination showed no systemic diseases, and the patient had received no previous orthodontic treatment. Based on the patient's history and examination, no dysfunctions or parafunctions, including respiratory dysfunctions, were observed. However, the patient's mother admitted that the child often slept on her right side, which may have contributed to this defect.

An extraoral examination showed a convex, transfrontal, posteriorly oblique profile and a slightly increased nasolabial angle of 114 degrees. The en face examination showed facial asymmetry due to deviation of the pogonion point to the left, in relation to the medial sagittal line, and protrusion of the lower lip on the left side (Fig. 1).

The intraoral examination showed complete deciduous dentition with tremas present in the upper and lower arch, and complete left crossbite (Fig. 2). The upper midline was aligned with the facial midline. In the habitual occlusion, the medial line in the mandible was shifted by 2.5 mm to the left in relation to the medial line in the maxilla, while in the range of deciduous second molars, there was Baum's class I on the right side and a tendency to class II on the left side. The examination of the mandibular adduction movement showed its deviation to the left after the first occlusal contact in the range of teeth 63, 73. The functional test was positive. In the mandibular resting position, there was an alignment of midlines.

The patient was scheduled to have a pantomographic picture taken when she would have been 6 years old, and tooth buds of all her permanent teeth would have been visible (except for third molars).

Based on the analysis of digital models of the patient's dentition, the anterior width (the distance between the most convex point of the upper deciduous canine to the palatal side at the contact site with the gingiva) was determined to be 21 mm, while the posterior width (the distance between the apices of mesio-palatal cusps of deciduous second molars) was 30 mm.

Unconventional usage of the Invisalign First system in treating a complete crossbite due to a lateral...

najbardziej dopodniebiennie wypukłym punktem górnego łka mlecznego w miejscu kontaktu z dziąsłem) na 21 mm, natomiast szerokość tylna (odległość pomiędzy szczytami mezialnych guzków podniebiennych zębów drugich trzonowych mlecznych) wynosiła 30 mm.

Diagnoza

Zgryz krzyżowy całkowity lewostronny, będący wynikiem bocznego czynnościowego przemieszczenia żuchwy powstałego na tle zwężenia szczęki, asymetria kształtu górnego i dolnego łuku zębowego względem płaszczyzny pośrodkowej.

Plan leczenia

Zaplanowano leczenie wczesne obejmujące ekspansję górnego łuku zębowego oraz przywrócenie symetrycznego, półkolistego kształtu obu łuków, co pozwoli na korektę zgryzu krzyżowego i przywrócenie symetrycznej pozycji żuchwy.

Standardowo leczenie wczesne zwężenia szczęki przeprowadza się za pomocą aparatu ruchomego – płytki Schwarzera ze śrubą pośrodkową lub za pomocą aparatu ze śrubą Hyrax, czego efektem jest jedynie zmiana szerokości górnego łuku zębowego. Tymczasem często obserwuje się również deformację i jednostronne poszerzenie łuku dolnego jako kompensację zębową asymetrii.

Z powodu braku wyrżniętych zębów szóstych oraz utrudnionego utrzymania aparatów ruchomych na koronach klinicznych zębów mlecznych zaproponowano leczenie za pomocą systemu alignerów Invisalign First. Aparat Invisalign, projektowany cyfrowo na wirtualnych modelach uzyskanych ze skanów uzębienia, nie wymaga pobrania wycisku, co w przypadku dzieci jest rozwiązaniem komfortowym. Dodatkowo leczenie tego rodzaju zaburzeń wymaga rozklinowania zgryzu w celu odblokowania przeszkód zwarciovych oraz całodobowego użytkowania aparatu. Invisalign pozwala na osiągnięcie obu korzyści. Jednoczesny wpływ na normalizację kształtu łuku dolnego przyspiesza korektę zgryzu.

Przebieg leczenia

Leczenie rozpoczęto w lipcu 2019 roku. Pierwszy zestaw składał się z 17 alignerów i był zaplanowany głównie na ekspansję łuku górnego. Attachmenty z materiału kompozytowego Tetric EvoFlow przyklejono po wcześniejszym 30-sekundowym wytrawieniu szkliwa 37% kwasem ortofosforowym oraz przy zastosowaniu systemu łączącego VIII generacji G-Premio BOND GC; natomiast przy cementowaniu guzików po wytrawieniu szkliwa zastosowano system łączący Transbond XT LC Primer oraz materiał 3M Unitek Transbond XT. Zastosowano attachmenty retencyjne, co bardzo korzystnie wpłynęło na utrzymanie nakładek, a tym samym umożliwiło osiągnięcie precyzyjnych przesunięć zaplanowanych w kolejnych nakładkach. W celu rozklinowania zębów bocznych zastosowano attachmenty na powierzchniach zgryzowych.

Diagnosis

Complete left crossbite, resulting from lateral functional mandibular shift due to maxillary narrowing, asymmetry in the shape of the upper and lower dental arches in relation to the medial plane.

Treatment plan

Early treatment was planned and included expansion of the upper dental arch and restoration of the symmetrical semi-circular shape of both arches to correct the crossbite and restore the mandibular symmetrical position.

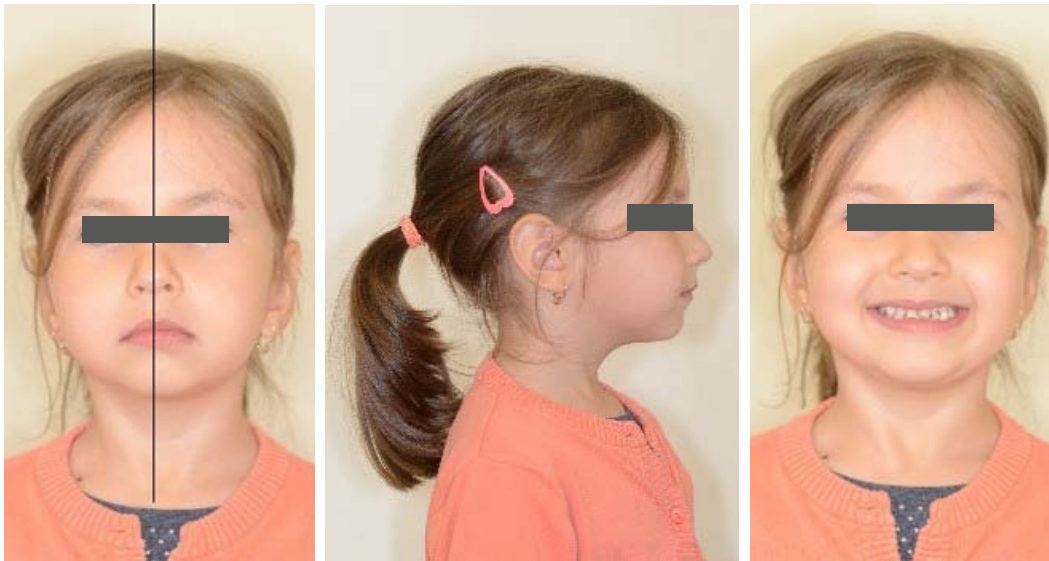Standard treatment for early maxillary narrowing is done with a removable appliance – a Schwarz plate with a medial screw or an appliance with a Hyrax screw, which results only in a change in the width of the upper dental arch. However, deformation and unilateral widening of the lower arch as dental compensation for asymmetry is also frequently observed.

Because sixth teeth did not erupt and it was challenging to keep removable appliances on clinical crowns of deciduous teeth, treatment with Invisalign First aligner system was proposed. The Invisalign system, designed digitally on virtual models obtained from dental scans, does not require taking an impression, which is a comfortable solution in the case of children. Additionally, treatment of such disorders requires occlusion separation in order to unblock occlusal obstacles, and the appliance has to be used all the time. With Invisalign, it is possible to achieve both benefits. Simultaneous influence on the normalisation of the shape of the lower arch accelerates the correction of occlusion.

Course of treatment

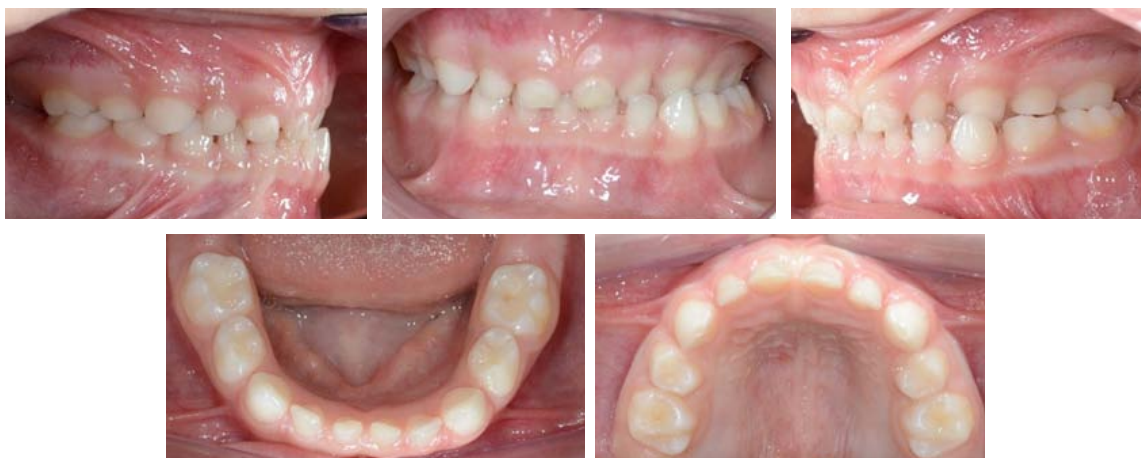Treatment started in July 2019. The first set consisted of 17 aligners and was primarily planned for upper arch expansion. Tetric EvoFlow composite attachments were bonded after prior 30-second etching of the enamel with 37% orthophosphoric acid and using the 8th generation G-Premio BOND GC bonding system; Transbond XT LC Primer and 3M Unitek Transbond XT were used to cement the buttons after etching the enamel. Retention attachments were used, as they favourably affected the retention of aligners and thus made it possible to achieve precise movements planned with subsequent aligners. Attachments were applied to the occlusal surfaces to separate lateral teeth.

Besides, due to an asymmetrical shape of the upper arch showing significant narrowing on the left side and marked widening of the lower arch on the left side compared to the right side, a 1/8" 3.5 oz. criss-cross elastics were planned between the palatal surface of teeth 63, 65 and the buccal surface of teeth 73, 75 (Fig. 3). Elastics were worn 12 hours a day. Attachments were planned on teeth 75 and 85 on the occlusal surfaces to allow temporary loss of contact between the teeth and to move wedged cusps of lateral teeth on the left out of the crossbite (Fig. 4). It was recommended that the aligners be replaced every 7 days, with 22h/24h being worn.



Rycina 1. Zdjęcia zewnętrzne.

Figure 1. Extraoral photographs.



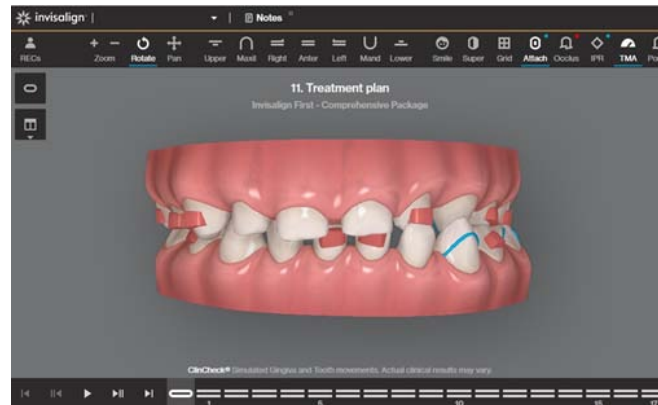Rycina 2. Zdjęcia wewnętrzne.

Figure 2. Intraoral photographs.

Dodatkowo, ze względu na asymetryczny kształt łuku górnego, wykazującego znaczne zwężenie po stronie lewej oraz wyraźne poszerzenie łuku dolnego po stronie lewej w stosunku do strony prawej, wspomagająco zaplanowano wyciągi elastyczne 1/8" 3,5 oz. typu criss-cross pomiędzy powierzchnią podniebienną zębów 63, 65 a powierzchnią policzkową zębów 73, 75 (Ryc. 3). Wyciągi były noszone 12 godzin na dobę. Na zębach 75 i 85 zaplanowano attachmenty na powierzchniach okluzyjnych umożliwiające tymczasowe rozkontaktowanie zębów i wyprowadzenie zaklinowanych guzków zębów bocznych po stronie lewej ze zgryzu krzyżowego (Ryc. 4). Zalecono wymianę alignerów co 7 dni, przy noszeniu ich 22h/24h.

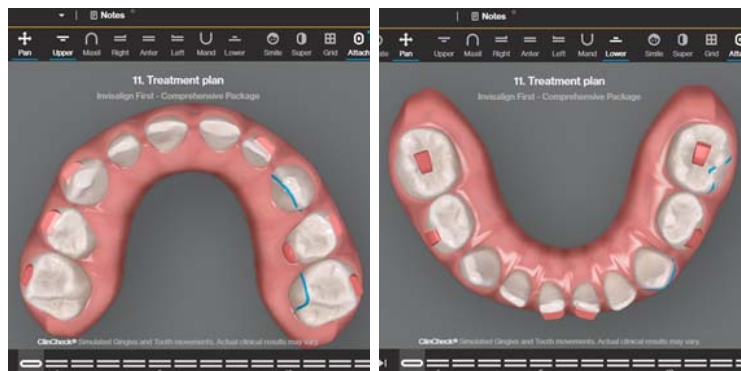The patient reported for follow-up visits regularly. The first follow-up visit took place one month later. The expansion results were noticeable. During the first months of treatment, the buttons were lost several times and were re-attached during follow-up visits. The patient wore aligners according to recommendations.

Table 1 shows tooth movements planned for the first set of aligners in the upper arch. Asymmetrical expansion is seen with the predominantly buccal movement of teeth on the left side in the maxilla. Table 2 shows a noticeable predominance of lingual movements of teeth 72–74 aimed at restoring the harmonious shape of the lower arch.

Unconventional usage of the Invisalign Fist system in treating a complete crossbite due to a lateral...

Rycina 3. Stan przed rozpoczęciem leczenia, relacje łuków zębowych i rozmieszczenie attachmentów – widok od przodu na Clincheck.

Figure 3. Status before treatment, dental arches relationships and placement of attachments – a frontal view on Clincheck.



Rycina 4. Asymetryczny kształt łuków zębowych, rozmieszczenie attachmentów oraz wycięć na guziczki do wyciągów criss-cross – widok od powierzchni zgryzowej na Clincheck.

Figure 4. Asymmetrical shape of dental arches, placement of attachments and button cutouts for criss-cross elastics – a view from the occlusal surface on Clincheck.

Pacjentka zgłaszała się na wizyty systematycznie. Pierwsza wizyta kontrolna odbyła się po miesiącu. Wyniki ekspansji były zauważalne. W ciągu pierwszych miesięcy leczenia dochodziło kilkakrotnie do utraty guziczków, które były doklejane podczas wizyt kontrolnych. Pacjentka użytkowała alignery zgodnie z zaleceniami.

W tabeli 1. przedstawiono przemieszczenia zębów zaplanowane w pierwszym zestawie alignerów w łuku górnym. Widoczna jest asymetryczna ekspansja z przewagą dopoliczkowego przemieszczenia zębów po stronie lewej w szczęce. W tabeli 2. zauważalna jest przewaga dojęzykowych przesunięć w obrębie zębów 72–74 mająca na celu przywrócenie harmonijnego kształtu łuku dolnego.

Po czterech miesiącach leczenia pierwszym zestawem alignerów doszło do znacznej korekty zgryzu krzyżowego po stronie lewej, zęby 63 i 73 w dalszym ciągu pozostawały w zgryzie krzyżowym. W tej sytuacji podjęto

After four months of treatment with the first set of aligners, there was a significant correction of the crossbite on the left side; but teeth 63 and 73 were still in crossbite. In this situation, a decision was made to do an additional set of aligners. Scans were made after grinding cusps of teeth 63, 73, and after raising the occlusion on chewing surfaces of teeth 75 and 85, because the separation on attachments that were fixed in occlusion proved to be insufficient. While waiting for additional aligners, the patient used the last aligners from the previous set as retention.

The new set of aligners consisted of 15 aligners supported by criss-cross $\frac{1}{8}$ " 3.5 oz. 12/24h elastics used, as with the previous set of aligners, on the left side (Fig. 5).

At the stage of aligner 11, crossbite correction was observed in teeth 53 and 63; however, a slight mismatch between the upper aligner and the teeth was observed, so a decision was made to remove the attachments and

Tabela 1. Tabela ruchów, łuk górny – pierwszy zestaw alignerów.

Table 1. Tooth movements table, upper arch – the first set of aligners.

Tooth movements table										
	5.5	5.4	5.3	5.2	5.1	6.1	6.2	6.3	6.4	6.5
Extrusion/Intrusion, mm	0.4 I	0.2 I	0.5 I	0	0.2 I	0.3 E	0.7 E	0.2 E	0.2 E	0.3 I
Translation, B/L, mm	1.7 B	1.3 B	0.6 B	0.6 B	1.0 B	0.8 B	1.3 B	1.9 B	1.4 B	2.6 B
Translation, M/D, mm	0	0.2 D	0.3 M	0.2 M	0.5 M	0.4 M	0.5 M	0.5 M	0.2 D	0
Rotation, °	4.6 D	11.4 D	4.9 D	8.8 D	8.7 D	1.9 D	1.5 D	1.9 D	3.1 D	1.3 M
Angulation, °	0.8 M	3.0 M	5.0 D	2.1 M	0	0.5 M	0.4 M	6.1 D	3.8 D	3.0 D
Inclination, °	7.5 L	3.7 L	3.2 B	4.4 B	6.7 B	2.0 L	5.0 B	10.0 B	2.1 B	5.7 B

Upper Lower Tooth basis Crown Root

Tabela 2. Tabela ruchów, łuk dolny – pierwszy zestaw alignerów.

Table 2. Tooth movements table, lower arch – the first set of aligners.

Tooth movements table										
	8.5	8.4	8.3	8.2	8.1	7.1	7.2	7.3	7.4	7.5
Extrusion/Intrusion, mm	0.1 I	0.3 E	0.4 I	0.3 I	0.2 E	0.4 E	0.7 I	0.9 I	0.1 E	0.1 E
Translation, B/L, mm	0.6 B	0.3 B	0.6 B	0	0	0	1.5 L	1.9 L	1.4 L	0.4 L
Translation, M/D, mm	0.3 D	0.4 D	1.0 D	0.9 D	1.5 D	1.6 M	0.8 M	0.3 M	0.2 D	0.1 M
Rotation, °	4.3 D	10.4 D	4.5 D	1.7 D	8.1 D	18.9 D	2.2 D	0.5 D	8.4 D	2.4 D
Angulation, °	2.3 M	3.1 M	8.6 D	2.9 D	4.0 D	0.3 M	4.5 D	2.3 D	0.6 D	0.4 D
Inclination, °	1.5 B	1.5 B	3.0 B	0	0	0	0	1.9 L	3.2 L	9.4 L

Upper Lower Tooth basis Crown Root

decyzję o zrobieniu dodatkowego zestawu alignerów. Skany wykonano po szlifowaniu guzków zębów 63, 73 i podniesieniu zwarcia na powierzchniach żujących zębów 75 i 85, gdyż rozklinowanie na umocowanych okluzyjnie attachmentach okazało się niewystarczające. W oczekiwaniu na dodatkowe nakładki pacjentka jako retencję użytkowała ostatnie nakładki z poprzedniego zestawu.

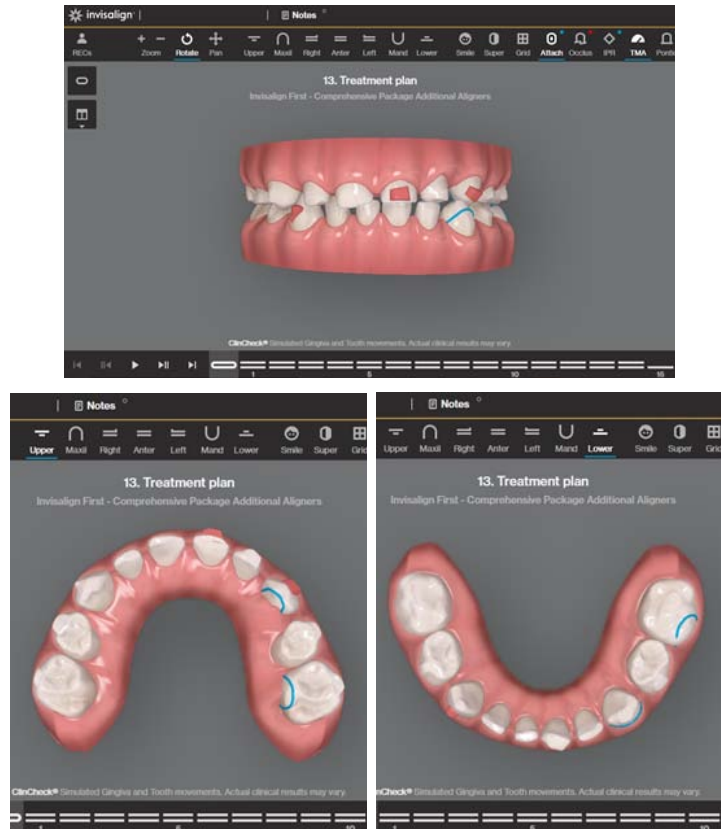Nowy zestaw alignerów składał się z 15 nakładek wspomaganych przez wyciągi criss-cross $\frac{1}{8}$ " 3,5 o.z 12/24h, stosowanych, jak w przypadku poprzedniego zestawu alignerów, po stronie lewej (Ryc. 5).

Na etapie alignera 11 stwierdzono korektę zgryzu krzyżowego w obrębie zębów 53 oraz 63, zaobserwowano jednak drobne niedopasowanie alignera górnego do zębów, podjęto zatem decyzję o usunięciu attachmentów oraz wykonaniu dokumentacji fotograficznej (Ryc. 6–7). Odbudowano również starte guzki policzkowe zębów 53–55 i 63–65, aby utrzymać ekspansję łuku górnego, a jednocześnie umożliwić dalszy doprzedni fizjologiczny wzrost żuchwy. W badaniu zewnątrzustnym nie stwierdzono asymetrii żuchwy, punkt pogonion był zgodny z linią pośrodkową twarzy. Wykonano ponownie skany i zamówiono ostatni zestaw alignerów składający się z 9 nakładek dopasowujących ostatecznie odbudowane powierzchnie zębów bocznych (Ryc. 8). Nakładki

prepare photographic documentation (Fig. 6–7). Buccal cusps of teeth 53–55 and 63–65 that had undergone attrition were also reconstructed to maintain the upper arch's expansion while allowing for further anterior physiological growth of the mandible. The extraoral examination showed no mandibular asymmetry, the pogonion point was aligned with the facial midline. Scans were retaken, and a final set of aligners consisting of 9 aligners to match the final restored lateral tooth surfaces was ordered (Fig. 8). These aligners were simultaneously treated as final retention, recommending that each aligner be worn for 4 weeks exclusively at night.

After treatment was completed, photographic documentation and scans for final digital models were taken.

The upper arch width was measured in the anterior segment between the most palatal prominences of crowns of the maxillary deciduous teeth at the level of the gingival margin and in the posterior segment between mesio-palatal cusps of the maxillary second molars. In the anterior segment, the upper dental arch width was 24 mm, while in the posterior segment, it was 34 mm. In Figure 9, scans of the upper arch before and after treatment are superimposed. Asymmetrical expansion of the upper arch is seen, with predominance on the left side.



Rycina 5. Kształt łuków przed rozpoczęciem leczenia drugim zestawem alignerów, rozmieszczeni attachmen-tów oraz guzików-widok na Clincheck.

Figure 5. The arch shape before treatment with the second set of aligners, placement of attachments and button cutouts – a view on Clincheck.

te potraktowano jednocześnie jako ostateczną retencję, zalecając noszenie każdej z nich przez 4 tygodnie wyłącznie w nocy.

Po zakończeniu leczenia wykonano dokumentację fotograficzną oraz skany na cyfrowe modele końcowe.

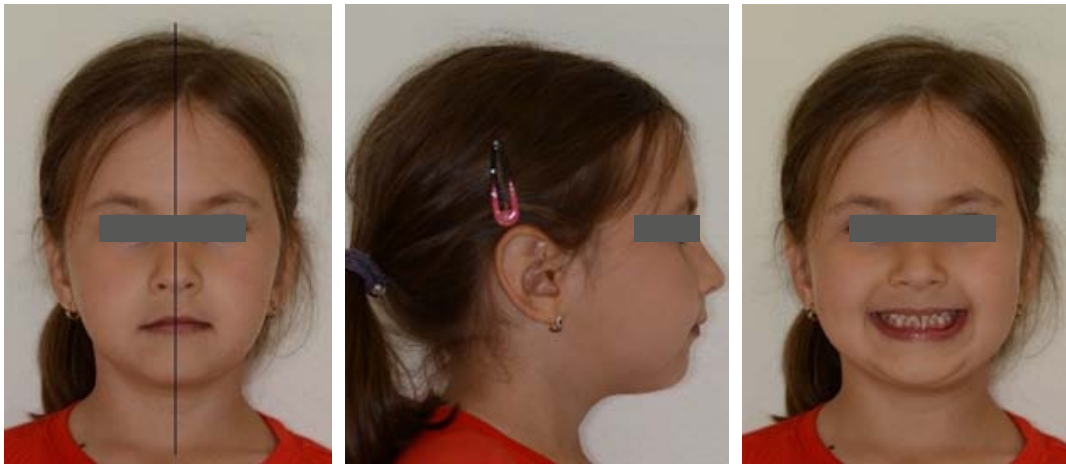Dokonano pomiaru szerokości łuku górnego w odcinku przednim pomiędzy najbardziej podniebiennymi wypukłościami koron kłów mlecznych szczęki na wysokości brzegu dziąsłowego oraz w odcinku tylnym pomiędzy guzkami podniebiennymi mezjalnymi drugich trzonowców mlecznych szczęki. W odcinku przednim szerokość górnego łuku zębowego wyniosła 24 mm, natomiast w odcinku tylnym – 34 mm. Na rycinie 9. nałożono skany łuku górnego przed i po leczeniu. Widoczna jest asymetryczna ekspansja górnego łuku, z przewagą po stronie lewej.

Łączny czas leczenia, wraz z ostatnim zestawem alignerów traktowanym jako zestaw retencyjny, wyniósł 72 tygodnie (1 rok i 3 miesiące), w tym 32 tygodnie leczenia aktywnego i 32 tygodnie leczenia retencyjnego, z użytkowaniem nakładek w nocy.

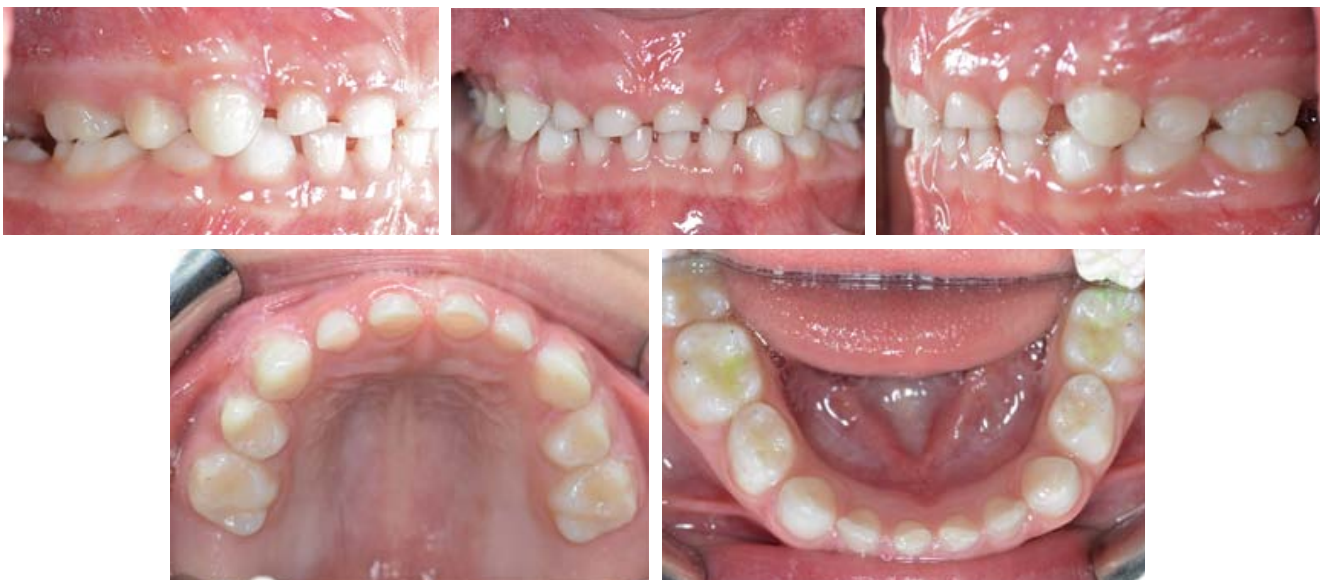Total treatment time, including the last set of aligners treated as a retention set, was 72 weeks (1 year and 3 months), including 32 weeks of active treatment and 32 weeks of retention treatment, with the use of aligners at night.

Treatment outcomes

Thanks to the early onset of treatment, the crossbite formed due to lateral functional mandibular shift was eliminated by maxillary expansion and change in the lower arch's shape within 15 months (including 7.5 months of active treatment and 7.5 months of retention). Expansion of 4 mm in the posterior segment and 3 mm in the anterior segment was achieved. Procedures associated with the use of the Invisalign system were acceptable for the patient, while appropriately selected and placed attachments ensured that the appliance was maintained well on crowns of deciduous teeth. The discomfort and pain associated with the activation of the upper arch expansion screws were avoided due to the sequence of movements causing gradual, gentle expansion. The restoration of a normal transverse relation allowed for further proper development of the patient's masticatory organ.



Rycina 6. Zdjęcia zewnętrzne po uzyskanej korekcie zgryzu krzyżowego.
Figure 6. Extraoral photographs after achieving correction of the crossbite.



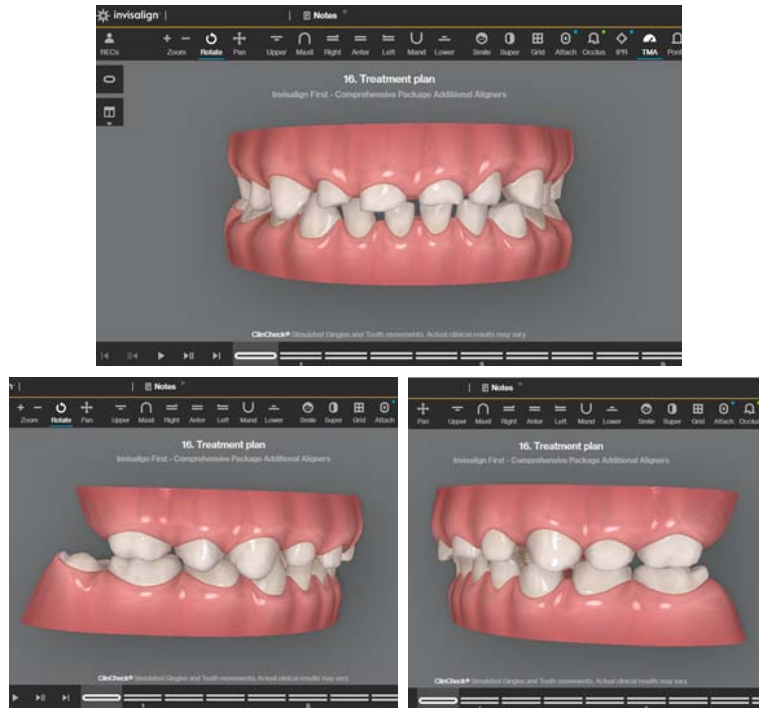Rycina 7. Zdjęcia wewnętrzne po odbudowie guzków policzkowych zębów bocznych w szczękę.
Figure 7. Intraoral photographs after composite restoration of buccal cusps of maxillary lateral teeth.

Wynik leczenia

Dzięki wczesnie wdrożonemu leczeniu u pacjentki udało się wyeliminować zgryz krzyżowy powstały na tle bocznego czynnościowego przesunięcia żuchwy poprzez ekspansję szczęki oraz zmianę kształtu łuku dolnego w okresie 15 miesięcy (w tym 7,5 miesiąca leczenia aktywnego i 7,5 retencyjnego). Osiągnięto ekspansję wielkości 4 mm w odcinku tylnym i 3 mm w odcinku przednim. Procedury związane z zastosowaniem systemu Invisalign były dla pacjentki akceptowalne, natomiast odpowiednio dobrane i rozmieszczone attachmenty zapewniły bardzo dobre utrzymanie aparatu na koronach zębów mlecznych. Dzięki

Discussion

Early treatment is defined as orthodontic treatment started in patients at the deciduous or mixed dentition stage to improve conditions affecting the development of the masticatory organ and reduce or eliminate the need for orthodontic treatment in permanent teeth (3, 4, 10, 11). The indications for such treatment include dental and occlusal abnormalities, e.g. premature loss of deciduous teeth, ectopic eruption of permanent teeth, excessive inclination of maxillary incisors increasing the risk of injury, open bites due to the habit of finger sucking, as well as anterior and lateral crossbites (3, 4, 9, 10, 12, 13).



Rycina 8. Stan po odbudowie guzków, zwarcie przed oddaniem ostatniego zestawu alignerów – widok na Clincheck.

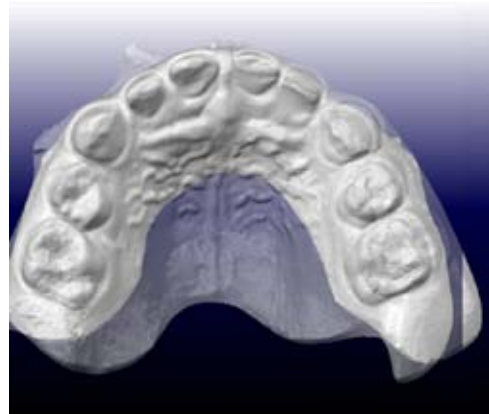
Figure 8. Status post the composite restoration of the cusps, occlusion before the last set of aligners – a view on Clincheck.

sekwencji ruchów powodujących stopniową, delikatną ekspansję uniknięto dyskomfortu i bólu związanego z aktywacją śrub do ekspansji górnego łuku zębowego. Przywrócenie prawidłowej relacji w wymiarze poprzecznym pozwoliło na dalszy prawidłowy rozwój narządu żucia pacjentki.

Dyskusja

Leczeniem wczesnym nazywamy leczenie ortodontyczne podjęte u pacjentów na etapie uzębienia mlecznego lub mieszanego mające na celu poprawę warunków wpływających na rozwój narządu żucia oraz zmniejszające lub eliminujące potrzebę leczenia ortodontycznego w uzębieniu stałym (3, 4, 10, 11). Wskazaniem do podjęcia takiego leczenia są zaburzenia zębowe oraz okluzyjne, m.in. przedwczesna utrata zębów mlecznych, ektopowe wyrzynanie zębów stałych, nadmierne wychylenie zębów siecznych szczęki zwiększające ryzyko urazu, zgryzy otwarte związane z nawykiem ssania palca, a także zgryzy krzyżowe przednie oraz boczne (3, 4, 9, 10, 12, 13).

Zgryz krzyżowy całkowity jest wadą zgryzu często występującą u młodych pacjentów, która powstaje na tle zwężenia szczęki lub występujących u pacjenta parafunkcji w postaci ssania palca i dysfunkcji oddychania (1, 13–16). Dysproporcja szerokości górnego i dolnego łuku zębowego może prowadzić do powstania bocznego czynnościowego przemieszczenia żuchwy. Poślizg od pierwszego kontaktu zwarciego



Rycina 9. Nałożone skany łuku górnego z przed i po leczeniu.

Figure 9. Overlaid scans of the upper arch before and after treatment.

Complete crossbite is a malocclusion often occurring in young patients, and it develops when there is maxillary narrowing or parafunctions such as finger sucking and breathing dysfunctions (1, 13–16). The disproportion of the upper and lower dental arches' width can lead to lateral functional mandibular shift. The slide from the first occlusal contact to maximum intercuspation, in addition to the formation of complete crossbite, also affects the asymmetrical position

do maksymalnego zaguzkowania, poza powstaniem zgryzu krzyżowego całkowitego, wpływa również na asymetryczną pozycję głów żuchwy. Pozycja kłykcia po stronie zgryzu krzyżowego jest opisywana jako zbliżona do normy lub jako wyższa i dotylna w stosunku do pozycji prawidłowej. Po stronie przeciwnej dochodzi do przesunięcia głowy żuchwy do dołu i przodu (17). Boczne czynnościowe przemieszczenie żuchwy u pacjentów rosnących nie ma podłoża szkieletowego, jednak nieleczone może doprowadzić do asymetrycznego wzrostu żuchwy (3, 10, 13, 18). Rozpoznanie tego rodzaju zaburzeń u młodocianego pacjenta jest wskazaniem do podjęcia leczenia ortodontycznego.

U pacjentów z uzębieniem mlecznym i wczesnym mieszanym rozbudowę poprzeczną szczęki można osiągnąć przy użyciu małych sił, za pomocą aparatów płytowych lub łuków podniebiennych typu quad-helix (2, 4, 7, 9-10), a także przy użyciu zastosowanego tu systemu alignerów Invisalign First. Ekspansja szczęki za pomocą aparatu płytowego wymaga dobrze dopasowanych klamer, ponieważ siła powstająca podczas rozkręcania śruby pośrodkowej może wpływać niekorzystnie na utrzymanie aparatu (9, 16). Jest to istotne zwłaszcza w przypadku uzębienia mlecznego z powodu mniej korzystnego kształtu koron klinicznych zębów. Zastosowany system nie wymaga aktywacji przeprowadzanej przez pacjenta w domu, a także, dzięki systemowi attachmentów, zapewnia bardzo dobre utrzymanie aparatu na koronach zębów mlecznych.

Typowa kwalifikacja pacjenta do leczenia systemem Invisalign First została opracowana pod kątem uzyskania wystarczającej retencji dla nakładek. Oczekiwane warunki, jakie powinien spełniać pacjent to:

- obecność stałych pierwszych trzonowców
- występowanie przynajmniej dwóch siekaczy (mlecznych lub stałych wyrzniętych przynajmniej w $\frac{2}{3}$ długości)
- posiadanie przynajmniej 2 zębów mlecznych (C, D lub E) lub niewyrznięte zęby stałe (3, 4 lub 5) w przynajmniej trzech kwadrantach.

Przedstawiony przypadek nie spełniał wszystkich wymagań stawianych przez system Invisalign First, gdyż pacjentka posiadała pełne uzębienie mleczne, bez obecności pierwszych stałych zębów trzonowych. Spełnienie wszystkich warunków wymagałoby jednakże odroczenia rozpoczęcia leczenia przynajmniej o dwa lata, co mogłoby spowodować asymetryczną stymulację rozwoju żuchwy i prawdopodobnie przeniesienie asymetrycznych stosunków zwarciovych na uzębienie stałe. W celu poprawy retencji nakładek zaplanowano duże retencyjne attachmenty na wielu zębach, co pozwoliło na pełną korektę zgryzu krzyżowego z przywróceniem symetrycznej pozycji żuchwy.

Podczas ekspansji szczęki dochodzi do rotacji wyrostka zębodołowego szczęki wokół punktu znajdującego się w jamie nosowej w okolicy szwu czołowo-szczękowego, a także do policzkowego wychylenia zębów bocznych (19). Trudność w uzyskaniu dwupunktowych kontaktów przy

of the mandibular heads. The condyle's position on the side of a crossbite is described as being almost normal or as superior and posterior in relation to the normal position. On the opposite side, there is a downward and forward movement of the mandibular head (17). A lateral functional mandibular shift in growing patients has no skeletal basis, but if left untreated, it may lead to asymmetric mandibular growth (3, 10, 13, 18). The diagnosis of such abnormalities in an adolescent patient is an indication to start orthodontic treatment.

In patients with deciduous and early mixed dentition, maxillary transverse expansion can be achieved with low forces, with plate appliances or quad-helix transpalatal arches (2, 4, 7, 9-10), and with the Invisalign First aligner system used here. Maxillary expansion with a plate appliance requires well-fitting brackets because the force created when the medial screw is loosened can adversely affect the appliance retention (9, 16). It is essential in deciduous teeth because of the less favourable shape of clinical crowns of teeth. This system does not require activation by a patient at home, and also, thanks to the attachment system, it ensures excellent maintenance of the appliance on crowns of deciduous teeth.

Typical patient qualification criteria for the Invisalign First treatment are designed to achieve sufficient retention for the aligners. The expected conditions the patient should meet include:

- presence of permanent first molars
- presence of at least two incisors (deciduous or permanent that erupted in at least $\frac{2}{3}$ of their length)
- presence of at least 2 deciduous teeth (C, D or E) or unerupted permanent teeth (3, 4 or 5) in at least three quadrants.

The case presented here did not meet all the Invisalign First system criteria, as the patient had complete deciduous teeth without the presence of first permanent molars. However, meeting all the conditions would require postponing the start of treatment for at least two years, which could result in asymmetric stimulation of mandibular development and possibly transfer of asymmetric occlusal relations to the permanent dentition. To improve the retention of aligners, large retentive attachments were planned on many teeth, allowing full correction of a crossbite with the restoration of a symmetrical mandibular position.

During maxillary expansion, there is a rotation of the maxillary alveolar process around a point in the nasal cavity near the frontomaxillary suture and buccal inclination of the lateral teeth (19). As it is challenging to obtain two-point contacts with plate appliances, the possibility of obtaining axial movement of lateral teeth during medial screw activation is limited (9). In the case of palatal arches, the standard procedure to improve the alignment of lateral teeth after expansion is to use a buccal root torque (19). During maxillary expansion with Invisalign aligners, there is a risk of

Unconventional usage of the Invisalign First system in treating a complete crossbite due to a lateral...

zastosowaniu aparatów płytowych sprawia, że możliwość uzyskania osiowego ruchu zębów bocznych podczas aktywacji śruby pośrodkowej jest ograniczona (9). W przypadku łuków podniebiennych standardowym postępowaniem mającym na celu poprawę ustawienia zębów bocznych po ekspansji jest zastosowanie policzkowego torqu korzeniowego (19). Podczas ekspansji szczęki za pomocą alignerów Invisalign istnieje ryzyko niepełnej ekspresji zaplanowanego ruchu osiowego zębów i przewagi dopoliczkowego wychylenia koron zębów bocznych (20, 21). Odpowiednio zaplanowane attachmenty na powierzchniach wargowych zębów trzonowych pozwalają jednak na zastosowanie policzkowego torqu korzeniowego, podobnie jak w przypadku łuków podniebiennych, oraz zwiększenie przewidywalności ekspansji.

Spodziewana ekspansja możliwa do uzyskania przy użyciu alignerów Invisalign mieści się w zakresie 2–3 mm na kwadrant (22). Efektywność ekspansji przy zastosowaniu tego systemu jest największa w obrębie kłów i zmniejsza się w kierunku zębów trzonowych (21). Jednymi z ważniejszych przeszkód w uzyskaniu dopoliczkowego przemieszczenia zębów trzonowych są przeszkody zgryzowe (23). Zastosowanie podniesień zwarcia na zębach trzonowych mlecznych dolnych umożliwia efektywniejszy ruch zębów w zaplanowanym kierunku. Wynik ekspansji na wysokości kłów wyniósł 3 mm, natomiast na wysokości trzonowców mlecznych – 4 mm i zakres ekspansji był wystarczający do korekty zgryzu krzyżowego. Szerokość międzytrzonowcowa udało się bardziej poszerzyć zapewne dzięki stosowanym wyciągom typu criss-cross, które już w trakcie noszenia pierwszego zestawu nakładek przyniosły oczekiwany efekt korekty zgryzu krzyżowego. W związku z tym zastosowanie systemu Invisalign First może być rozważone przez klinicystów przed podjęciem leczenia u dzieci na etapie uzębienia mlecznego ze zgryzem krzyżowym wymagającym wczesnej interwencji.

Po uzyskaniu u pacjentki korekty zgryzu krzyżowego w celu utrzymania osiągniętej ekspansji górnego łuku zębowego odbudowano starte guzki policzkowe zębów mlecznych 53–55 i 63–65. Odpowiednio dobrany materiał kompozytowy (o stopniu twardości poniżej 45 w skali Vickersa) charakteryzuje się większym stopniem ścieralności niż szkliwo (24). Zastosowanie takiego materiału umożliwia występujący naturalnie w tym wieku proces fizjologicznego starcia zębów mlecznych oraz doprzedni wzrost żuchwy. Jako retencję zastosowano także ostatni zestaw 9 alignerów, zalecając noszenie każdego z nich przez 4 tygodnie wyłącznie w nocy.

Trudnością napotkaną w trakcie opisanego tutaj leczenia była kilkukrotna utrata elementów dodatkowych – guzików umożliwiających zastosowanie wyciągów criss-cross. Szkliwo zębów mlecznych charakteryzuje się niższym stopniem mineralizacji, a także grubszą (16–45 µm) powierzchniową warstwą szkliwa apryzmatycznego niż zęby stałe (< 5 µm) (25). Szkliwo apryzmatyczne poddane działaniu kwasu ortofosforowego ulega wytrawieniu III typu, w którym brak

incomplete expression of the planned axial movement of teeth and a predominance of buccal inclination of lateral tooth crowns (20, 21). However, when attachments on the labial surfaces of molars are adequately planned, it is possible to use a buccal root torque, similarly to palatal arches, and to increase the predictability of expansion.

Expected expansion possible with Invisalign aligners is in the range of 2–3 mm per quadrant (22). The expansion efficiency using this system is the greatest in the case of canines and decreases towards molars (21). Occlusal obstacles are one of the most significant obstacles to achieving a buccal shift of molars (23). When the occlusion is raised on lower deciduous molars, it allows more efficient tooth movement in the planned direction. The expansion outcome at the canine height was 3 mm, while at the deciduous molar height, it was 4 mm, and the expansion range was sufficient to correct the crossbite. The intermolar width was further widened, probably due to the use of criss-cross elastics, which provided expected effects of correcting the crossbite as soon as while wearing the first set of aligners. Therefore, the use of the Invisalign First system may be considered by clinicians prior to treatment in children at the stage of deciduous dentition who have a crossbite requiring early intervention.

After the patient's crossbite was corrected, worn buccal cusps of deciduous teeth 53–55 and 63–65 were reconstructed to maintain achieved expansion of the upper dental arch. Adequate composite material (with hardness below 45 on the Vickers scale) has a higher abrasion rate than enamel (24). This material can be used thanks to the process of physiological wear of deciduous teeth that is present naturally at this age and anterior mandibular growth. A final set of 9 aligners was also used as retention, and each set was recommended to be worn for 4 weeks exclusively at night.

The difficulty observed during treatment described here was the loss of the accessory elements that had happened several times – the buttons that allow the use of criss-cross elastics. The enamel of deciduous teeth is characterised by a lower degree of mineralisation and a thicker (16–45 µm) superficial layer of aprismatic enamel than permanent teeth (<5 µm) (25). Orthophosphoric acid-treated aprismatic enamel undergoes type III etching, which lacks a regular etching pattern, and it negatively affects the efficiency of the process and reduces the bond strength of composite materials to the enamel (26). The strength is also impaired due to a higher organic matter content in the enamel of deciduous teeth than in permanent teeth because the standard digestion procedure with orthophosphoric acid affects only inorganic matter. There are proposals in the literature to perform one-minute deproteinisation of the enamel of deciduous teeth using 5% NaOCl before etching it with 37% H₃PO₄ (27). In this case, given the possibility of losing retention elements and additional ones between follow-up visits, it was decided to use a larger number of such elements to ensure proper maintenance and function of the appliance even if some of them were lost.

regularnego wzoru trawienia, co negatywnie wpływa na efektywność tego procesu oraz zmniejsza siłę wiązania materiałów złożonych do szkliwa (26). Siła jest również osłabiona przez większą niż w zębach stałych zawartość substancji organicznych w szkliwie zębów mlecznych, ponieważ standardowa procedura trawienia za pomocą kwasu ortofosforowego wpływa jedynie na substancje nieorganiczne. W piśmiennictwie pojawiają się propozycje wykonywania jednodominutowej deproteinizacji szkliwa zębów mlecznych przy użyciu 5% NaOCl przed wytrawianiem go 37% H₃PO₄ (27). W opisanym przypadku, mając na uwadze możliwość utraty elementów retencyjnych oraz dodatkowych między wizytami kontrolnymi, zdecydowano się na zastosowanie większej liczby w celu zapewnienia prawidłowego utrzymania i działania aparatu nawet w przypadku utraty części z nich.

Podobnie rozklinowanie zębów bocznych w celu korekty zgryzu krzyżowego na standardowych attachmentach okluzyjnych okazało się niewystarczające, dlatego w drugim zestawie alignerów zastosowano częściej spotykane rozwiązanie – podniesiono zwarcie poprzez wykonanie kompozytowych nakładów na powierzchniach drugich zębów trzonowych mlecznych w zuchwie, a następnie wykonano skan uzębienia obejmujący te elementy.

Wnioski

- System Invisalign First może być zastosowany do leczenia wczesnego zgryzu krzyżowego powstającego w wyniku bocznego czynnościowego przemieszczenia zuchwy, którego przyczyną jest zwężenie szczęki.
- Zastosowanie tego systemu było możliwe u prezentowanej pacjentki dzięki obecności pełnego, zdrowego uzębienia mlecznego, ze względu na możliwość wykorzystania attachmentów w celu poprawy utrzymania aparatu na koronach zębów mlecznych
- Zastosowanie planowanego cyfrowo leczenia ortodontycznego, opartego na skanach uzębienia, eliminuje konieczność pobierania tradycyjnego wycisku, co ułatwia zebranie materiału diagnostycznego, zwłaszcza w przypadku małych dzieci.
- Siła wiązania materiałów kompozytowych do szkliwa zębów mlecznych ze względu na ich odmienny skład jest mniejsza niż do szkliwa zębów stałych. Z tego powodu na etapie planowania aparatu Invisalign First warto uwzględnić zwiększoną liczbę attachmentów i elementów dodatkowych, np. guzików lub zastosować niestandardową procedurę przygotowania szkliwa obejmującą jego deproteinizację za pomocą 5% NaOCl przed trawieniem 37% H₃PO₄.
- Niewielka liczba publikacji na temat leczenia ortodontycznego przy użyciu alignerów Invisalign First otwiera przed lekarzami nowe pole do badań nad porównaniem efektów leczenia osiągniętych metodami tradycyjnymi i systemem Invisalign First.

Similarly, separation of lateral teeth to correct a crossbite using standard occlusal attachments proved insufficient, so a more common solution was applied in the second set of aligners – raising the occlusion by making composite overlays on the surfaces of second deciduous molars in the mandible, followed by a dental scan including these elements.

Conclusions

- The Invisalign First system can be used to treat an early crossbite resulting from lateral functional mandibular shift caused by maxillary narrowing.
- The use of this system was possible in this patient because she had a full, healthy deciduous dentition, and it was possible to use attachments to improve the maintenance of the appliance on crowns of deciduous teeth.
- The use of digitally planned orthodontic treatment, based on scans of the dentition, eliminates the need for a traditional impression, making it easier to collect diagnostic material, especially in the case of young children.
- The bond strength of composite materials to the enamel of deciduous teeth is lower than to the enamel of permanent teeth due to their different composition. For this reason, at the planning stage of the Invisalign First system, it is worthwhile to take into account an increased number of attachments and additional elements, such as buttons, or to use a non-standard enamel preparation procedure involving deproteinisation with 5% NaOCl before etching with 37% H₃PO₄.
- A small number of publications on orthodontic treatment with Invisalign First aligners opens a new field of studies on comparing the treatment outcomes achieved with traditional methods and the Invisalign First system.

Piśmiennictwo / References

1. Karłowska I. Zarys współczesnej ortodoncji. PZWL 2016.
2. Kennedy DB, Osepchok M. Unilateral posterior crossbite with mandibular shift: a review. *J Can Dent Assoc* 2005; 71: 569-73.
3. English JD, Peltomäki T, Pham-Litschel K, Akyalcin S. Mosby's orthodontic review. Elsevier 2015.
4. Oancea R, Funieru C, Sfeatcu R, Jumanca D. Interceptive orthodontics in primary and mixed dentition: the importance of early diagnosis. *J Pediatr* 2019; 88: 18-24.
5. Tausche E, Luck O, Harzer W. Prevalence of malocclusions in the early mixed dentition and orthodontic treatment need. *Eur J Orthod* 2004; 26: 237-44.
6. American Academy of Pediatric Dentistry. Management of the developing dentition and occlusion in pediatric dentistry. The Reference Manual of Pediatric Dentistry. AAPD 2020: 393-409.
7. Castañer-Peiro A. Interceptive orthodontics: the need for early diagnosis and treatment of posterior crossbites. *Med Oral Patol Oral Cir Bucal* 2006; 11: 210-4.
8. Erdiñç AE, Ugur T, Erbay E. A comparison of different treatment techniques for posterior crossbite in the mixed dentition. *Am J Orthod Dentofacial Orthop* 1999; 116: 287-300.
9. Proffit WR, Fields HW, Sarver DM. Ortodoncja współczesna. Elsevier 2009.
10. Fleming PS. Timing orthodontic treatment: early or late?. *Aust Dent J* 2017; 62: 11-9.
11. Suresh M, Ratnaditya A, Kattimani VS, Karpe S. One Phase versus Two Phase Treatment in Mixed Dentition: A Critical Review. *J Int Oral Health* 2015; 7: 144-7.
12. Noar J. Interceptive Orthodontics A Practical Guide to Occlusal Management. Wiley-Blackwell 2014.
13. Cobourne MT, DiBiase AT. Handbook of orthodontics. Elsevier 2016.
14. Primožic J, Ovsenik M, Richmond S, Kau CH, Zhurov A. Early crossbite correction: a three-dimensional evaluation. *Eur J Orthod* 2009; 31: 352-6.
15. Dutra AL, Cardoso AC, Locks A, Bezerra AC. Assessment of treatment for functional posterior cross-bites in patients at the deciduous dentition phase. *Braz Dent J* 2004; 15: 54-8.
16. Richardson A. Wczesne leczenie ortodontyczne. Sanmedica 1997.
17. Hesse KL, Artun J, Joondeph DR, Kennedy DB. Changes in condylar position and occlusion associated with maxillary expansion for correction of functional unilateral posterior crossbite. *Am J Orthod Dentofacial Orthop* 1997; 111: 410-8.
18. Lopatienė K, Trumpytė K. Relationship between unilateral posterior crossbite and mandibular asymmetry during late adolescence. *Stomatologija* 2018; 20: 90-5.
19. Nanda RS, Tosun Y. Biomechanics in orthodontics: Principles and practice. Quintessence 2010.
20. Gomez JP, Peña FM, Martínez V, Giraldo DC, Cardona CI. Initial force systems during bodily tooth movement with plastic aligners and composite attachments: A three-dimensional finite element analysis. *Angle Orthod* 2015; 85: 454-60.
21. Zhou N, Guo J. Efficiency of upper arch expansion with the Invisalign system. *Angle Orthod* 2020; 90: 23-30.
22. Weir T. Clear aligners in orthodontic treatment. *Aust Dent J* 2017; 62: 8-62.
23. Papadimitriou A, Mousoulea S, Gkantidis N, Kloukos D. Clinical effectiveness of Invisalign® orthodontic treatment: a systematic review. *Prog Orthod* 2018; 19: 37.
24. Shimane T, Endo K, Zheng JH, Yanagi T, Ohno H. Wear of opposing teeth by posterior composite resins- evaluation of newly developed wear test methods. *Dent Mater J* 2010; 29: 713-20.
25. Olczak-Kowalczyk D, Szczepańska J, Kaczmarek U. Współczesna stomatologia wieku rozwojowego. Med Tour Press 2017.
26. Piątowska D. Kariologia współczesna. Postępowanie kliniczne. Med Tour Press 2009.
27. López-Luján NA, Munayco-Pantoja ER, Torres-Ramos G, Blanco-Victorio DJ, Siccha-Macassi A, López-Ramos RP. Deproteinization of primary enamel with sodium hypochlorite before phosphoric acid etching. *Acta Odontol Latinoam* 2019; 32: 29-35.